



UNIVERSIDAD
EAFEA

Facultad Ciencias Jurídicas y Sociales

Carrera: Licenciatura en Criminalística

TÍTULO DEL TRABAJO: "ANOMALÍAS DACTILARES PROCEDENTES DE
PACIENTES CON FALLAS RENALES"

Para la obtención del título: Tecnicatura Universitaria en Criminalística

Autora: Medina, Sofía Elizabeth.

Tutores: Lic. Gacio Hernán.

Mg. Jessurum Paula Ariadna.

Fecha: Diciembre 2024.

Agradecimientos

Quiero expresar mi más profundo agradecimiento, en primer lugar, a mis padres, Silvia y Rubén, quienes con su amor, apoyo incondicional y sacrificios hicieron posible que alcanzara esta meta. A mis hermanos, mi cuñada, mis amigas y a mi novio, gracias por estar a mi lado en cada paso de este camino, celebrando mis logros y brindándome ánimo en los momentos que más lo necesite.

A mis familiares que, aunque la distancia nos separa, siempre sentí su cariño y aliento cercano.

Extiendo mi gratitud a mi psicóloga, cuyo acompañamiento fue clave para superar miedos y enfrentar los obstáculos.

Finalmente, agradezco a Dios, mi mayor apoyo y guía, quien me dio la fuerza necesaria para cumplir con mi objetivo.

Dedicatoria

Con todo mi amor, dedico este logro a mis abuelos Juana, Mercedes y Valentín. Aunque ya no están físicamente conmigo, sé que su presencia, su amor y sus enseñanzas me han acompañado siempre en cada paso de este camino. Este logro es también para ustedes, que siempre serán una fuente de inspiración en mi vida.

También a mi abuelo de corazón, Antonio, quien se volvió una pieza clave en este último tramo de mi carrera. Gracias por cada abrazo, cada palabra de aliento y cada celebración que me regalaste después de cada final. Tu apoyo significó más de lo que las palabras pueden expresar.

Índice

Resumen	1
Abstract	2
Introducción	3
Marco teórico	6
Conformación de la piel humana.....	6
Epidermis.....	6
Dermis.....	7
Hipodermis	7
Piel.....	8
Formación de crestas y surcos papilares.....	8
Estructura	8
1. Crestas papilares	9
2. Surcos interpapilares.....	9
3. Dibujo papilar	9
4. Rastro papilar	10
5. Impresión papilar	10
6. Papilograma natural	10
7. Papilograma artificial	10
8. Líneas Blancas.....	11
Pilares científicos papiloscópicos.....	11
a) Inmutabilidad.....	11
b) Perennidad	12
c) Variedad	12
Normas de clasificación	13
1. Delta	13
2. Tipos fundamentales	14
I. Arcos	14
I. Presilla interna	16

II. Presilla externa	17
Verticilos:	19
Topografía del dactilograma.....	20
Identidad papiloscópica	22
Cotejo o Confronte papiloscópico	22
Puntos característicos.....	23
- Punto	23
- Islote	23
- Cortada.....	23
- Encierro	24
- Horquilla	24
- Bifurcación	24
- Empalme	24
- Extremo o terminación de línea	24
Normas para el confronte papiloscópico	24
1. Idoneidad	24
2. Similitud.....	25
3. Cantidad suficiente de puntos característicos	25
4. Calidad de los puntos característicos	26
Nefrología.....	26
Sistema Urinario.....	27
Estructura y función del riñón	27
Desarrollo de la barrera de filtración.....	28
Anatomía del Riñón.....	28
Malformaciones del parénquima renal	29
Agenesia renal.....	29
Desarrollo compartido y coordinación de sistemas durante la embriogénesis	29
Hipótesis de investigación	30
Metodología de investigación	31

Análisis de datos	32
Análisis N°1	32
Individuo 1 – A	33
Individuo 1 - B	34
Análisis N°2	35
Individuo 2 – A	35
Individuo 2 – B	36
Análisis N°3	37
Individuo 3 – A	37
Individuo 3 – B	38
Comparación	39
Discusión de resultados	40
Conclusiones	41
Bibliografía	43

Resumen

En el presente trabajo se realizó una investigación acerca de las anomalías dactilares procedentes de personas con fallas renales congénitas¹ y adquiridas².

Se basó si el mal funcionamiento renal influye en la nitidez de las huellas dactilares, para eso se procedió a recolectar las huellas dactilares de personas con falla renal congénita, adquirida y personas sin dicha patología y para luego realizar una comparación entre las huellas.

Las personas a las cuales se le ha tomado sus huellas dactilares fueron dos de cada condición, que se ha utilizado una ficha decadactilar y para el entinte de las huellas dactilares se utilizó una almohadilla, luego para poder realizar una exhaustiva comparación y datar las observaciones se utilizó una lupa cuenta hilo.

La conclusión que se ha llegado es que el mal funcionamiento renal influye en las personas que tienen falla renal congénita pero no influye en personas que tienen falla renal adquirida.

Palabras claves

Criminalística. Huellas dactilares. Problema renal. Anomalías congénitas. Anomalías adquiridas.

¹ Anomalía congénita: cualquier trastorno del desarrollo morfológico, estructural o funcional de un órgano o sistema presente al nacer.

² Anomalía adquirida: son las que se desarrollan posterior al nacimiento y pueden tener carácter progresivo, aumentando su gravedad con el desarrollo y crecimiento del paciente.

Abstract

In the present work, an investigation was carried out on fingerprint anomalies from people with congenital and acquired renal failure.

It was based on whether renal malfunction influences the sharpness of the fingerprints, for which we proceeded to collect the fingerprints of people with congenital and acquired renal failure and people without said pathology and then make a comparison between the fingerprints.

The people whose fingerprints have been taken were three of each condition, a ten-print file has been used and a pad was used for the inking of the fingerprints, then in order to make an exhaustive comparison and date the observations I use a thread count magnifying glass.

The conclusion that has been reached is that renal malfunction influences people who have congenital renal failure but does not influence people who have acquired renal failure.

Keywords

Forensic. Fingerprints. Kidney problem. Congenital abnormalities. Acquired abnormalities

Introducción

El enfoque al cual se direcciona dicha investigación es en la observación y comparación de las huellas dactilares presente en dichas personas, dependiendo si poseen anomalías congénitas, adquiridas o las cuales presentan un normal funcionamiento del sistema renal.

El interés por este tema surgió durante una práctica de papiloscopía ya que la persona que realiza esta investigación observo que sus huellas dactilares presentaban poca nitidez; además presenta una malformación en su sistema renal desde su gestación.

En cuanto a los aportes de esta investigación a la Criminalística, el perito puede aplicarlo ante los casos que están involucrados con hechos delictivos, donde se recolecten huellas digitales y al hacer la observación y comparación se pueda detectar que esa persona posee una malformación renal y saber si esa malformación es desde su gestación, o por alguna enfermedad o accidente le han extraído su riñón.

Los temas que se exponen se encuentran involucrados en las siguientes áreas:

- Dactiloscopia: Es la ciencia que permite la identificación física indubitable, categórica y fehaciente de una persona, a través de los dibujos formados por las crestas papilares y surcos interpapilares, situados en el tejido epidérmico de los pulpejos de las terceras falanges de los dígitos de las manos.
- Papiloscopía: Disciplina técnico-científica que estudia los diseños de las crestas papilares humanas, insertas en los dígitos, palmas de las manos y plantas de los pies, con el objeto de establecer categórica e indubitablemente la identidad de las personas.
- Nefrología: Es una rama de la medicina interna, no quirúrgica, dedicada al estudio de la estructura y la función renal, el diagnóstico y tratamiento de las enfermedades renales y de las vías urinarias, así como también de la prevención y salud renal.

La finalidad de esta investigación es dar a conocer si la malformación desde la gestación interfiere o no, en la nitidez de las huellas dactilares.

Para llevar a cabo esta investigación se procedió a recolectar huellas dactilares de dos personas con anomalías congénitas, otras dos con anomalías adquiridas y otras dos con normal funcionamiento renal.

Factibilidad

Para realizar esta experimentación se debe contar con los siguientes elementos:

- Personas que tengan un mal funcionamiento renal de origen congénito.
- Personas que tengan un mal funcionamiento renal de origen adquirido.
- Personas con un funcionamiento renal normal.
- Fichas decadactilares.

- Almohadillas para tomas de huellas.
- Caja de guantes de nitrilo.
- Un espacio para toma de huellas. Se realizarán en un domicilio de alguno de los participantes.
- Lupa cuenta hilos.

Se deja constancia que se cuenta con todos los elementos necesarios para la realización de esta experimentación.

Problema de investigación:

- ¿Influye el mal funcionamiento renal en la nitidez de las huellas papilares?
- Si influye ¿es igual esta influencia en personas que tienen el mal funcionamiento por origen congénito que por origen adquirido?
- Si difiere la influencia según el origen (congénito o adquirido) ¿Cuál o cuáles son dichas diferencias?

Objetivos

Primer problema de investigación: ¿influye el mal funcionamiento renal en la nitidez de las huellas papilares?

- Determinar si en una persona que tiene mal funcionamiento renal varía la nitidez de sus huellas papilares.
- Evaluar la huella de la persona con un funcionamiento anormal de su sistema renal y una persona con un funcionamiento normal y verificar si varía la nitidez.

Segundo problema de investigación: Si influye ¿es igual esta influencia en personas que tienen el mal funcionamiento por origen congénito que por origen adquirido?

- Analizar y comparar las huellas de las personas con mal funcionamiento renal y las personas que tienen un funcionamiento normal.
- Determinar si existen diferencias en la variación de la nitidez de las huellas entre personas con un funcionamiento anormal desde el nacimiento y las que lo adquirieron en el transcurso de su vida.

Tercer problema de investigación: Si difiere la influencia según el origen (congénito o adquirido) ¿Cuál o cuáles son dichas diferencias?

- Comparar las huellas de las personas con mal funcionamiento renal y las personas con funcionamiento normal de su sistema renal.
- Evaluar cuáles son las diferencias en el cambio de nitidez entre ambas huellas.

Preguntas relativas a los objetivos de la investigación:

- Preguntas relativas a los objetivos del primer problema de la investigación:

¿Qué influencias puede llegar a tener el mal funcionamiento renal en las huellas papilares?

¿Hay variantes de las huellas que se mantienen iguales en todas las huellas?

¿Qué otras influencias pueden tener el mal funcionamiento renal en una persona?

- Preguntas relativas a los objetivos del segundo problema de la investigación:

¿Es igual la variación de la nitidez en las huellas papilares en personas que tienen su mal funcionamiento renal desde el nacimiento que en persona que lo adquirieron por ciertas circunstancias en algún momento de su vida?

¿Se mantiene igual la variación en la nitidez de las huellas papilares entre personas que tienen un mal funcionamiento renal de origen congénito?

¿Se mantiene igual la variación en la nitidez de las huellas papilares entre personas que tienen un mal funcionamiento renal de origen adquirido?

Preguntas relativas a los objetivos del tercer problema de la investigación:

¿Qué diferencias existen en los cambios de nitidez de las huellas papilares entre personas con un funcionamiento anormal de su sistema renal de origen congénito y las que lo tienen de origen adquirido?

¿Qué factores de cambio se mantienen en las huellas de las personas que tienen problema renal tanto de origen congénito como adquirido en comparación con personas que tienen un funcionamiento renal normal?

¿Hay factores que no tienen variación entre las muestras?

Marco teórico

Conformación de la piel humana

Se trata de una estructura de revestimiento de todo el cuerpo, siendo el tejido de mayor superficie y peso (en un adulto normal representa de uno a dos metros y unos diez kilogramos). Su espesor es variable al igual que su distribución, ya que adquiere diferentes formas según la región corporal que cubra, formando pliegues, relieves, depresiones, etc.

Está constituida por tres capas; una capa epitelial, denominada epidermis, cuya constitución celular está continuamente renovándose; otra conectiva o de sostén, la cual toma el nombre de dermis, y una tercera llamada hipodermis, conformada por una especie de mallado con tejidos adiposos. Para el estudio que nos ocupa solo interesan las dos primeras capas. Estas dos capas son interdependientes, aunque cumplen funciones totalmente diferentes.

Epidermis

La epidermis se encuentra en contacto directo con el ambiente exterior, mientras que la dermis, situada mucho más profundamente, en un ambiente similar al de los órganos internos.

Histopatológicamente la epidermis está formada por un epitelio escamoso de varias capas (cinco en total) que permiten, a través de una serie de fenómenos graduales de conversación, pasar del estrato germinal hasta el material cornificado de la capa exterior. Desde el exterior hacia adentro se disponen de la siguiente manera:

- Capa cornea: es de espesor variable según las regiones, está constituida por células aplanadas a nucleadas, más o menos comprimidas unas con otras y que se recambian permanentemente.
- Capa o estrato lúcido: Está constituida por células alargadas, privadas de núcleo y traslúcidas, con un citoplasma formado casi exclusivamente por queratina.
- Capa granulosa: Es muy abundante en las regiones palma-plantares, está formada por células aplanadas y sin núcleo, con un citoplasma cargado de gruesos gránulos de queratohialina.
- Capa espinosa o de Malpighi: Está formada por células que progresivamente aumentan de volumen asumiendo formas poligonales, donde su citoplasma se enriquece con micro fibrillas (denominadas tono fibrillas que darán origen a la queratina), poseyendo como característica propia, numerosos puentes intercelulares que unen entre sí a las células contiguas.

- **Capa basal o germinativa:** Se presenta como una fila de células irregularmente cilíndricas, que se encuentran en contacto directo con la dermis papilar, poseen escaso citoplasma, abundante ácido ribonucleico, y exhiben un núcleo ovoide muy rico en cromatina. Al proliferar y modificarse, estas células aseguran la formación de las otras capas, presentando además melanocitos o células especializadas en la formación de melanina.

La epidermis se encuentra firmemente adherida a la dermis gracias a la acción de una membrana basal denominada vítrea, a la que se le atribuye la función de regular los intercambios metabólicos y nutritivos entre los dos estratos.

Dermis

La dermis, denominada también corión, es la que da elasticidad, resistencia y sensibilidad a la piel, estando constituida por una carga vascular y fibrosa con gran cantidad de células conectivas y por numerosas terminaciones nerviosas. Se distinguen tres posiciones;

- **Dermis papilar:** Presenta eminencias cónicas en toda su extensión, llamada papilas, que pueden ser simples o compuestas (poseyendo base y vértice único las primeras y base única y vértice múltiple -entre dos y cinco- las segundas), las cuales conforman las crestas papilares. En las papilas dérmicas, subdivididas en vasculares y nerviosas, están contenidos los corpúsculos del tacto.

- **Dermis media y dermis profunda:** Éstas van asumiendo poco a poco una estructura fasciculada, rica en vasos sanguíneos y en fibras nerviosas, e inclusive en musculares lisas. A su vez, la profunda se contacta con los órganos que están situados por debajo, mediante una capa de tejido conectivo denominada hipodermis

Hipodermis

Presenta un contenido más o menos rico en células adiposas- en cuyo interior se encuentran los músculos pilosos y las bolsas serosas. Una red de terminaciones vasculares y una riquísima intervención proveniente de los sistemas cerebroespinal y vegetativo -que se hacen cada vez más finos en su camino hacia la superficie-, forman terminaciones libres o corpúsculos sensoriales, que le permiten responder a estímulos del ambiente externo mediante cuatro modalidades sensoriales: tacto, calor, frío y dolor, los que provocan sensaciones táctiles, térmicas y dolorosas, convirtiéndola en un verdadero órgano de sentido.

Posee también glándulas, que son estructuras orgánicas provistas de función excretora a través de conductos que pueden ser de secreción externa o interna, ya sea que sus productos sean vertidos al exterior o directamente a la sangre.

En las capas superficiales de la epidermis se encuentran los canales de las glándulas sudoríparas, formadas por un túbulo enrollado en forma de ovilla y un conducto excretor que desemboca, en forma más o menos recta, en la superficie cutánea, por medio de un orificio llamado poro sudoríparo.

Tienen como tarea secretar unos 600 gramos por día de sudor, que es un líquido formado por agua, en la se disuelven cloruro sódico, ácido láctico, urea, residuos orgánicos, fósforo, sulfatos de potasio, etc., que producen una concentración de iones hidrógeno (pH), comprendida entre 4,2 y 7,5. En toda la superficie de la piel -menos en las caras palmar y plantar-, se encuentran también las glándulas sebáceas, las que a través de los folículos periferos segregan de 15 a 20 gramos por día de sebo- formando agua, una mezcla de grasas y sus mismas células-, que tiene como función proteger y lubricar la superficie córnea de la epidermis, impidiendo fundamentalmente que el agua y el sudor produzcan sobre ella, una acción macerante.

Piel

La piel en todo conjunto cumple además las siguientes funciones:

- Órgano de protección, mediante su elasticidad y extensibilidad.
- Órgano de respiración, por su capacidad de asumir oxígeno y liberar anhídrido carbónico.
- Órgano de secreción y de excreción, por intermedio de las glándulas sudoríparas y sebáceas respectivamente.
- Órgano termorregulador, mediante el vaso dilatación y la secreción del sudor o la vasoconstricción.
- Órgano de absorción, especialmente de sustancias oleosas y volátiles, que pueden ser utilizadas con fines terapéuticos, pero que también pueden determinar intoxicaciones

Formación de crestas y surcos papilares

Los pulpejos de los dígitos -o almohadillas carnosas situadas en los extremos de las terceras falanges-, la cara palmar y la plantar, se encuentran totalmente cubiertos por crestas y surcos que, con formas variadas, se ubican en la capa superficial de la piel.

Estructura

Su estructura se debe a la existencia y disposición de las papilas dérmicas - conformaciones anatómicas de forma grosadamente redondeada-, que en las palmas de las

manos y en las plantas de los pies alcanzan un número aproximado de 36 por milímetro cuadrado. Estas papilas se disponen de pares, formando hileras paralelas de extensión y dirección variables que adquieren diversas conformaciones, extensiones y direcciones, desembocando entre ellas, los canales sudoríparos. Al exteriorizarse en la epidermis, forman las crestas papilares, que son prominencias o relieves de aproximadamente dos a cinco décimas de milímetro de ancho.

Pueden provocar líneas curvas, rectas o quebradas, que se continúan, se cortan, se juntan, se cierran, se aíslan, etc., disponiéndose en forma caprichosa y conformando dibujos perfectamente diferenciables y definibles. La ausencia de papilas dérmicas, provocan una serie de depresiones que separan las hileras formadas, a las que se han denominado surcos interpapilares, los que también adquieren la más diversa variedad de formas y extensiones.

Estas conformaciones papilares se forman durante el primer ciclo biológico del ser humano, tienen el mismo origen que las cisuras cerebrales; aparecen en el cuarto mes de vida intrauterina y se definen en el sexto mes, asegurando la existencia de dos estructuras papilares diferenciadas, las que se heredan y las que son propias del individuo.

Tienen como función el levantar el conducto de las glándulas sudoríparas para que, a través de los poros, puedan secretar sudor, lo que permite mantener húmedas las manos y los pies.

Estos dos elementos -altos y bajos relieves y humedad permanente- le permiten adquirir la función de aprehensión de objetos lisos, pulidos y redondos, y disminuyen los riesgos de resbalones. Poseen además la función táctil, a través de los corpúsculos de Meissner.

1. Crestas papilares: Figuras congénitas en alto relieve a modo de prominencias o cordones, que se manifiestan en el tejido epidérmico de los pulpejos de las terceras falanges de los dígitos, en las caras palmar y plantar, conformadas en la porción denominada dermis papilar en la capa dérmica, por la agrupación de papilas dérmicas que se disponen de a pares, configurando hileras que adquieren direcciones, extensiones y formas variadas, conformando distintas figuras.

2. Surcos interpapilares: Espacios congénitos en bajo relieve que separan las crestas en forma longitudinal y que se manifiestan en el tejido epidérmico de los pulpejos de la tercera falange de los dígitos, en las caras palmar y plantar, por la ausencia de papilas dérmicas en la porción denominada dermis papilar de la capa dérmica, adquiriendo direcciones, extensiones y formas variadas y conformando distintas figuras.

3. Dibujo papilar: Son las figuras conformadas por crestas (altos relieves) y surcos (bajo relieves) papilares congénitos, que se manifiestan en la epidermis de los pulpejos de las

terceras falanges de los dígitos, en las caras palmar y plantar. Sus características únicas, permiten establecer identidad humana en forma categórica, fehaciente e indubitable.

4. Rastro papilar: Marca o señal visible o latente, dejada por contacto directo de los tejidos epidérmicos de los pulpejos de las terceras falanges de los dígitos, las caras palmares y plantar, sobre cualquier tipo de superficie apta para contenerlo, como consecuencia del estampe producido por una sustancia colorante, por el humor secretado por los poros de las glándulas sudoríparas o por presión.

5. Impresión papilar: Traza visible resultante de estampar sobre un papel de fondo adecuado o sobre formularios especialmente diseñados para ese fin (fichas dactiloscópicas mono o decadactilar, palmares o plantares), los dibujos papilares de los pulpejos de las terceras falanges de los dígitos, de las caras palmar o plantar. Estas impresiones pueden ser, del conjunto (los diez dígitos, ambas palmas o ambas plantas), recibiendo el nombre genérico de papilograma, que según lo que represente será un dactilograma (dígito), un palametograma (palma de la mano), o un pelmatograma (planta de los pies). Además, en forma genérica, pueden ser naturales o artificiales.

6. Papilograma natural: Está conformado por dibujos originados por las crestas papilares y surcos interpapilares congénitos sobre la epidermis de los pulpejos de las terceras falanges de los dígitos, de las caras palmar o plantar. Su observación, estudio y clasificación se realiza de visu -directamente sobre los dígitos, palmas o plantas- con el auxilio de lupas y luces adecuadas. Se trata de un procedimiento de excepción, utilizado únicamente en la observación de los papilogramas de un cadáver, para evaluar el método adecuado de toma de impresiones, o bien en los seres vivos, cuando no es posible aplicar tinta sobre el tejido epidérmico por presentar heridas o afecciones. A través del entintado y estampado de los mismos, se obtiene el papilograma artificial.

7. Papilograma artificial: Consiste en los dibujos representados por líneas y espacios, formados respectivamente por las crestas y surcos papilares de los pulpejos de las terceras falanges de los dígitos, de las caras palmar o plantar, como resultante del estampado de esos elementos sobre superficies idóneas, ya sea a través del entintado adecuado con fines identificativos (impresión papilar) o por el entintado con sustancias colorantes, o por el sudor secretado por las glándulas sudoríparas revelado con reactivos especiales de orden físico o químico- incriminado o encontrado en el lugar de los hechos (rastros papilares). Este tipo de papilogramas puede ser obtenido por medio de impresiones, fotografías, imágenes digitalizadas, fotocopiado, levante con cintas adhesivas transparente, etc., y se corresponden

exactamente con el natural, de la misma manera que un grabado a su estampe. Se debe prestar especial atención al hecho que, el artificial, presentará inversión de la posición de las figuras respecto del natural, de igual manera que sucede con la reflexión producida por un espejo. Todas las definiciones del sistema están basadas en el cotejo de papilogramas artificiales.

8. Líneas Blancas: Estas líneas, son zonas de la huella que quedan sin marca, conformando un espacio, que corresponde a un pliegue de la piel. Es frecuente en un gran número de personas y pueden presentarse en cantidades variables que van desde el diez % al 70% de la superficie. No son de carácter inmutable, aunque si duraderas, pero pueden desaparecer.

Pilares científicos papiloscópicos

Fue Francis Galton quien mediante investigaciones determinó y fijo la existencia, necesidad y validez de los tres pilares fundamentales que constituyen la imprescindible base técnica sobre la que descansa la bondad, seguridad e infalibilidad del sistema papiloscópico. Estos son: inmutabilidad; perennidad; y variedad. Cabe señalar que su importancia llega al punto de que, si alguno de ellos no se cumpliera, se debería reevaluar la efectividad de todo el sistema papiloscópico.

a) Inmutabilidad: Los dibujos formados por crestas y surcos papilares congénitos en el tejido epidérmico de los pulpejos de los dígitos, palmas y plantas, permanecen inalterables durante todo el transcurso de nuestra vida, no siendo modificados en forma permanente por causas voluntarias o involuntarias. Puede afirmarse, categóricamente, que las agrupaciones papilares que la naturaleza ha colocado en las caras palmar y plantar, constituyen el celoso guardián de la identidad del ser humano, desde su nacimiento hasta después de la muerte. Ello es de este modo, ya que las lesiones que puedan sufrirse en cualquiera de las regiones donde estos dibujos se conforman, teniendo en cuenta su grado de afectación, podrán ocasionar una de las dos circunstancias siguientes: una lesión de cualquier tipo (quemadura por fuego, ácidos, heridas, etc.), tanto de carácter voluntario como accidental, si sólo afecta la epidermis, es decir la capa superficial de la piel, al sanar la lesión, se regenerará totalmente la zona debido a que, su constitución celular, está continuamente renovándose. Por lo tanto, las crestas y los surcos se reproducirán de idéntica manera conservando su dibujo original, sin dejar ningún tipo de señal. Edmond Locard refiere que su espíritu investigativo de carácter empírico, lo llevó a quemarse reiteradamente los pulpejos de sus dígitos para poder verificar en forma personal su reconstitución. Superado el proceso de curación, constató que sus dibujos permanecieron inalterables y que sus impresiones resultaban idóneas para la identificación. Por otra parte, si la lesión afecta la capa profunda o

dermis, luego de sanada, en los lugares afectados quedará una cicatriz, mientras que todas las crestas y surcos no involucrados, seguirán conformando el mismo dibujo congénito. La diferencia será que, a partir de esa lesión, se visualizará en forma permanente una impronta o cicatriz que, de no ser totalmente deformante, pasará a ser una característica más en su identidad papiloscópica, pero que no debe ser considerada como un elemento de origen congénito. Se desprende que las alteraciones que puedan sufrir los papilogramas son de carácter temporal, reconstituyéndose los dibujos originales o dejando cicatrices, pero resulta totalmente imposible alterar, modificar o suprimir la totalidad de los diseños, en todas las zonas donde se producen.

b) Perennidad: Estos dibujos -conformados entre el cuarto y el sexto mes de vida intrauterina- aseguran el derecho a la identidad desde los albores de la gestión hasta más allá de la muerte. A partir de esta identificación, estos dibujos papilares lo acompañarán indisolublemente durante el transcurso de la vida y se mantendrán aun después de la muerte, hasta la putrefacción o disgregación cadavérica. Dependiendo del lugar y formas de conservación del cadáver, la posibilidad de su identificación puede variar significativamente, en cuanto a lapsos transcurridos se refiere. El cadáver puede sufrir diferentes transformaciones. Las diferentes formas de tomar las impresiones papilares acorde sus estados, serán tratadas más adelante. Es posible la identificación por este medio, aun en cadáveres exhumados luego de tres años de inhumados, circunstancia que ratifica los dos pilares descriptos (inmutabilidad y perennidad).

c) Variación: La variedad, cantidad, tamaños, conformaciones, direcciones, ubicaciones y situaciones que adoptan las crestas y surcos papilares en la epidermis de los pulpejos de los dígitos y en las caras palmares y plantares, es tan profusa que no existen dos impresiones que posean el mismo dibujo papilar. Tanto es así, que no se han presentado dos dibujos iguales entre ascendientes o descendientes directos, ni en hermanos gemelos univitelinos, ni aun en dos dígitos de una misma persona. Cada uno de ellos, al igual que las palmas y plantas, poseen dibujos con características de únicos e irrepetibles.

Dactiloscopia

Es la ciencia que permite la identificación física indubitable, categórica y fehaciente de una persona, a través de los dibujos formados por las crestas papilares y surcos interpapilares, situados en el tejido epidérmico de los pulpejos de las terceras falanges de los dígitos de las manos.

Juan Vucetich la definió como “la ciencia que se propone la identificación de las personas, físicamente consideradas, por medio de las impresiones o reproducción física de los dibujos formados por las crestas papilares en las yemas de los dedos de las manos”.

Su origen etimológico proviene de las palabras daktylos, que significa dedos, y skopein, que se traduce como examen, estudio, observación.

El sistema dactiloscópico argentino, es el primer sistema en el mundo que permite a través de la clasificación de las impresiones tomadas a los diez dígitos de las manos de una persona, lograr su identificación en forma integral. Sus dos características principales son las de ser un sistema de identificación decadactilar dual, es decir, aplicable tanto a la identificación civil como a la criminal, y la de ser eminentemente déltico.

Normas de clasificación

Para el estudio de los tipos fundamentales o patrones del sistema dactiloscópico argentino, se hace necesario distinguir una figura fundamental llamada delta, aunque hay otras también importante, como el asa central y las conformaciones centrales.

1. Delta: Adquiere una importancia superlativa, ya que el sistema se basa en la presencia o ausencia de esta figura y, en caso de presentarla, su ubicación y cantidad. El delta es la confluencia o convergencia de tres sistemas de líneas; dos formando ángulo, y otros unido a su vértice, que conforman una figura similar a los signos matemáticos mayor (>) y menor (<), que delimitan las regiones nuclear, marginal y basilar. Puede ser conformando, asimismo, por la confluencia de tres espacios, que formen similar imagen.

Las dos ramas que conforman el delta -que le dan su característica de signo mayor y menor- se denomina directriz. La posición que ocupan -hacia arriba o hacia abajo- permitirá a su vez denominarlas directriz ascendente o superior, o descendente o inferior. El lugar exacto -vértice- donde se convergen o se unen ambas directrices se denomina punto déltico y la línea que se une o continúa o después de éste hacia el limbo o límite del dactilograma, se denomina apéndice o cola, la que puede estar ausente. A su vez, los deltas pueden ser negros o blancos. Los deltas negros están conformados por la confluencia de crestas que, al colorearse por el entintado necesario para la toma de las impresiones o por los reactivos químicos o físicos utilizados para su revelado, provocan líneas visibles. Los deltas blancos se forman cuando debido a la confluencia de los tres sistemas, se forma un espacio angular blanco conformado por los surcos interpapilares que, por ser depresiones, no se contactan ni se colorean. Se aclara, asimismo, que, en caso de estar trabajándose un dactilograma natural, los términos para describir los elementos que conforman los dibujos papilares serán los de crestas o surcos, según se trate de sobre o bajo relieves. De estar haciéndolo sobre uno artificial, deben reemplazarse los mismos por sus equivalentes, es decir líneas -para las crestas- y espacios -para los surcos.

2. Tipos fundamentales: Se ratifica que el sistema dactiloscópico argentino ideado por Juan Vucetich es un sistema eminentemente déltico que tiene en cuenta para la determinación de los cuatro tipos fundamentales -que representan la totalidad de los dibujos patrones que pueden presentar los pulpejos de las terceras falanges de los dedos de las manos-, la presencia o ausencia de deltas. El sistema requiere la determinación, encuadramiento y clasificación de los dactilogramas de los diez dígitos de las manos de una persona, realizado sobre la ficha decadactilar por él creada.

Para el cumplimiento de las normas de clasificación, se debe entonces determinar si éstos poseen deltas, circunstancia que origina dos posibilidades: ausencia o presencia de ellos. En este último caso debe considerarse a su vez su cantidad y posición respecto del observador. Acorde a esto, se conforman los cuatro grupos patrones, o tipos fundamentales: arco, presilla interna, presilla externa y verticilo. Cada tipo debe cumplir con los requisitos contenidos en sus definiciones y puede presentar formas puras e impuras.

I. Arcos: Genéricamente, se denomina arco a todo dactilograma carente de delta. Teniendo en cuenta las disposiciones y formas que adquieren las líneas -o crestas, según se trate de un dactilograma artificial o natural respectivamente-, pueden presentarse en forma pura e impura, cuyas determinaciones deben hacerse basándose en los enunciados de las definiciones de cada subtipo. De este modo, entonces tanto de forma pura, como todas las impuras, deben ajustarse a sus descripciones.

II. Arco puro: Denominado llano o simple, es todo dactilograma carente de delta que presente sus líneas en forma transversal, algo curvas y paralelas entre sí.

III. Arco impuro: Todos aquellos dactilogramas que, siendo arcos, no se encuentren comprendidos dentro de la definición que antecede. En estos, las líneas se presentan conformando dibujos variados que pueden adoptar algunas de las figuras que motivan las siguientes denominaciones: piramidal alto; piramidal bajo; con inclinación de líneas a la derecha; con inclinación de líneas a la izquierda; piniforme; angular o quebrado; pseudo delta a la derecha; pseudo delta a la izquierda, entre otros.

i. Arco piramidal alto o tienda: Es todo dactilograma carente de delta, cuyas líneas centrales se elevan, adoptando la forma geométrica de una pirámide, es decir de una figura poligonal -que puede estar formada por dos o más líneas- limitada por caras de aspecto más o menos triangulares que pueden o no, juntarse en un solo punto. En este tipo, la pirámide posee una altura significativamente mayor que su base.

ii. Arco piramidal bajo: Es todo dactilograma carente de delta, cuyas líneas centrales se elevan, adoptando la forma geométrica de una pirámide, es decir de una figura poligonal -que puede estar formada por dos o más líneas-, limitada por caras de aspectos más o menos triangulares que pueden o no, juntarse en un solo punto. En este tipo, la pirámide posee una altura semejante a la de su base.

iii. Arco con inclinación a la izquierda: Es todo dactilograma carente de delta cuyas líneas presenten ostensible caída hacia ese lado, es decir una brusca inclinación, descenso o bajada acentuada, hacia el mismo lado que la posición del corazón del observador.

iv. Arco con inclinación a la derecha: Es todo dactilograma carente de delta cuyas líneas presenten ostensible caída hacia ese lado, es decir una brusca inclinación, descenso o bajada acentuada, hacia el lado contrario de la posición del corazón del observador.

v. Arco piniforme: Es todo dactilograma carente de delta cuyas líneas centrales presenten la forma de la vigésimo cuarta y última letra del alfabeto griego denominada omega, es decir de una figura geométrica de poca altura formada por una línea curva y redondeada con base trunca y con marcada concavidad a la derecha y a la izquierda.

vi. Arco angular o quebrado: Es todo dactilograma carente de delta, cuyas líneas centrales se disponen en forma transversal, elevándose con pronunciadas curvaturas y/o ángulos.

vii. Arco pseudo deltas: Es todo dactilograma carente de delta, cuyas líneas centrales presenten la forma geométrica de un signo mayor o menor y de su línea superior se desprenden, unidas o no a ella, una o más ramas. Teniendo en cuenta si el signo es menor o mayor, se denominarán pseudos deltas izquierdos o pseudos deltas derechos respectivamente.

3. Asa central: su presencia indica la determinación del tipo fundamental presilla, y acorde a las direcciones de sus ramas, si es interna o externa, salvo excepción que será tratada más adelante. El asa central es la cresta más central del dactilograma que asciende y, en un momento de su recorrido, forma cúspide y desciende dirigiéndose hacia la misma dirección de su inicio, sin importar la longitud o el tamaño de sus ramas.

Se debe tener en cuenta en cada dactilograma, aquella que sea la más central y que cumpla con el requisito de ascender, formar cúspide y volver en la misma dirección de su inicio guardando cierto paralelismo. Además, su inicio y finalización del lado contrario al de la ubicación del delta y siempre deben estar presente, en dos de los cuatro tipos fundamentales o patrones, es decir en ambas presillas.

Pueden asimismo presentar en su interior, líneas denominadas axiales, las que, si bien no forman parte del asa central, revisten importancia al momento del conteo de crestas o líneas para la subclasificación del tipo. Cuando no las presentan se las denomina asa central

limpia; y cuando las poseen, asa central intervenida. Se debe tener en cuenta que, en cada dactilograma, generalmente hay sólo una, pero pueden encontrarse dos, ya sea entrelazadas o contiguas. Las ramas pueden tener igual o distinta longitud y pueden presentar una o las dos, en forma trunca, es decir incompleta o interrumpida. Las ramas del asa pueden, además estar conectadas con horquilla y encierro, con encierros, bifurcaciones, etc., en forma separadas o conjunta.

Se deja constancia de que, en algunos dactilogramas, el asa se puede presentar en forma distinta a lo que enuncia su definición. En estos casos, una o varias de las líneas que conforman la región nuclear se estructuran en forma irregular, pudiéndose presentar volcadas, parcialmente intervenidas o totalmente intervenidas.

I. Presilla interna: Los tipos fundamentales denominados presillas, presentan figura o figuras delticas, y asa central cuyas líneas nacen y finalizan del lado opuesto. Ambos requisitos deben estar presentes en el dactilograma, para conformar presillas. Acorde la posición donde se encuentren el o los deltas -a la derecha o a la izquierda del observador- conformarán presillas internas o presillas externas. La presilla interna es todo dactilograma que presente, en relación con el observador, uno o más deltas derechos; es decir, con el vértice hacia ese lado.

i. Presilla interna pura: Es todo dactilograma que presente en relación con el observador, un solo delta derecho, y que las líneas que conforman la región central presenten asas de recorrido normal.

Para que se trate de un tipo puro deben verificarse entonces dos circunstancias: una, que posea sólo un delta derecho, y la otra, que las líneas que conformen la región nuclear presenten asas que se ajusten a las características de su definición, es decir que ascienden, formen cúspide y descenden en la misma dirección de su inicio, realizando un desplazamiento normal sin ningún tipo de irregularidades.

ii. Presilla interna impura: Serán impuras, por ende, todos los dactilogramas que siendo presillas internas no se ajusten a la definición de pura. Debido a los elementos que intervienen en su constitución pueden presentarse dos posibilidades diferentes: multiplicidad de deltas derechos; o que las líneas que componen la región central no posean recorrido normal; esto es, que presenten irregularidades -es decir, que se encuentren intervenidas en forma parcial o total, volcadas, etc. Su definición requiere un desdoblamiento para poder abarcar todas las posibilidades, entendiéndose por lo tanto como:

- Presilla interna impura (a), todos aquellos dactilogramas que presenten en relación con el observador, dos o más deltas derechos

- Presilla interna impura (b), todos aquellos dactilogramas que, aun presentando en relación con el observador un solo delta derecho, las líneas que conforman su región nuclear

tengan irregularidades en su recorrido. Las mismas pueden presentar asas centrales parcial o totalmente intervenidas, o volcadas.

II. Presilla externa: Los deltas deben ser izquierdos, en relación con el observador. Como en el tipo anterior, se requiere la presencia de deltas y asa central, pero los primeros deben hallarse a la siniestra del dactilograma. Genéricamente, podemos definir la presilla interna, como todo dactilograma que presente en relación con el observador, uno o más deltas izquierdos, es decir con el vértice hacia ese lado. Deben verificarse las mismas dos circunstancias, presencia y cantidad de deltas y que las líneas centrales conformen asas. También pueden presentar formas puras e impuras.

i) Presilla externa pura: Es todo dactilograma que posea un solo delta izquierdo, siempre en relación con el observador, y que las líneas que conforman la región central presenten un recorrido normal

ii) Presilla externa impura: Todos los dactilogramas que siendo presillas externas no se ajusten a esa definición, son presillas externas impuras. Se reiteran las mismas consideraciones que para la presilla interna, es decir que su definición requiere un desdoblamiento. Por lo tanto, llamaremos:

- Presilla externa impura (a), a todos aquellos dactilogramas que presenten dos o más deltas izquierdos, en relación con el observador.

- Presilla externa impura (b), a todos aquellos dactilogramas que, aun presentando un solo delta izquierdo en relación con el observador, las líneas que conforman su región nuclear tengan irregularidades en su recorrido. Pueden presentar asas centrales parcial o totalmente intervenidas, o volcadas

4. Conformaciones centrales: Se debe hacer referencia a las particulares disposiciones que adquieren algunos dactilogramas en sus zonas nucleares, entendiéndose por ellas las ubicadas entre los dos opuestos. Las mismas han sido denominadas conformaciones centrales, y forman dibujos definidos o definibles que coadyuvan a precisar - especialmente en aquellos dactilogramas parciales- a este tipo fundamental, ya que constituyen una característica exclusiva y excluyente de los verticilos. Las más comunes responden a las denominaciones y características descriptas a continuación:

- Conformación central en espiral: Las líneas que las conforman son curvas y giran alrededor de un punto alejándose de éste un poco más, con cada vuelta. Cada una de ellas se denomina espira, y tiene un tamaño superior a la anterior e inferior a la posterior. Se pueden presentar: con evolución a la izquierda, con evolución a la derecha y alargada.

- **Conformación central circunferencial:** Las líneas que las conforman son curvas, planas, cerradas y todos sus puntos equidistan de otro, llamado centro. Se han presentado solas o combinadas en las siguientes formas: circunferencial limpio, circunferencial intervenido y circunferencial abierto.

- **Conformación central ovoidal:** Las líneas que las conforman son curvas y con forma de huevo. Se han presentado solas o combinadas con estos dibujos: ovoidal chico limpio, ovoidal grande, ovoidal intervenido, ovoidal abierto, y ovoidal bi-seno.

- **Conformación central sinuosa:** Las líneas que las conforman presentan ondulaciones o recodos, es decir ángulos o curvas cerradas que se forman en lugares donde se cambia de dirección. Se presentan en diferentes formas, y para una mejor individualización, se las ha subdividido en grupos: sinuosidad central simple, sinuosidad central compuesta, sinuosidad central angular, sinuosidad ganchosa, sinuosidad alargada y sinuosidad independiente

- **Sinuosidad central simple:** Los recodos u ondulaciones que conforman no presentan composición, es decir que están formados por unos pocos recodos. A su vez se presentan de dos maneras diferentes: sinuosidad central simple derecha y sinuosidad central simple izquierda.

- **Sinuosidad central compuesta:** Los recodos u ondulaciones que conforman presentan composición, es decir que están formados por mayor cantidad de líneas. A su vez se presentan de dos maneras diferentes: sinuosidad central compuesta derecha y sinuosidad central compuesta izquierda.

- **Sinuosidad central angular:** Los recodos u ondulaciones presentan conformaciones angulares cercanas a uno de sus deltas. Asiduamente se presentan como: sinuosidad central angular derecha y sinuosidad central angular izquierda.

- **Sinuosidad ganchosa:** Se encuentran con líneas curvas y generalmente puntiagudas o redondeadas que conforman dos dibujos similares a los elementos que sirven para colgar o recoger algo endentados entre sí. Se presentan generalmente en dos formas: simples y compuestas.

- **Sinuosidad ganchosa simple:** Los diseños en forma de ganchos endentados poseen escasas cantidad de líneas. A su vez se presentan de dos maneras diferentes: sinuosidad ganchosa simple derecha y sinuosidad ganchosa simple izquierda.

- **Sinuosidad ganchosa compuesta:** Los diseños en forma de ganchos endentados presentan composición, es decir mayor cantidad y amplitud de líneas. A su vez, se presentan de dos maneras diferentes: sinuosidad ganchosa compuesta derecha y sinuosidad ganchosa compuesta izquierda.

- Sinuosidad alargada: Las líneas que presentan ondulaciones o recodos se disponen más largas que anchas. A su vez se presentan de dos maneras diferentes: sinuosidad central alargada y sinuosidad angular alargada.

- Sinuosidad central alargada: las líneas que conforman ondulaciones o recodos alargados en el núcleo se dirigen hacia la región basilar. A su vez se manifiestan de dos maneras diferentes: sinuosidad central alargada derecha y sinuosidad central alargada izquierda.

- Sinuosidad angular alargada: A diferencia de la central, las líneas que las conforman se producen alejadas del centro y caen hacia uno de los deltas. A su vez aparecen de dos maneras diferentes: sinuosidad angular alargada derecha y sinuosidad angular alargada izquierda.

- Sinuosidad independiente: Las líneas que conforman la sinuosidad central presentan independencia de composición al no permanecer entre los deltas, perdiéndose en los limbos derecho o izquierdo.

- Trideltos: Para completar la totalidad de variedades morfológicas, se inicia que hay dactilogramas que siendo verticilos presentan tres o más deltas. Sin importar la cantidad que posean, se los debe agrupar como trideltos.

Verticilos: Es todo dactilograma que presenta dos o más deltas opuestos. Acorde a la cantidad de deltas y sus posiciones pueden presentarse en forma pura e impura.

- Verticilo puro: Es todo dactilograma que presenta dos deltas opuestos y enfrentados. Para estar encuadrado dentro de esta definición deben cumplirse dos requisitos. El primero, es que solo debe contener dos deltas -los que necesariamente deben estar opuestos-, y el segundo, es que los mismos, además de opuestos, deben estar enfrentados. Para comprobar o descendentes de ambos -o sus prolongaciones imaginarias en forma natural- sean convergentes, es decir que se contacten una con otra por sus extremos. Por lo expuesto, todo dactilograma que no cumpla con ambos requisitos será considerado verticilo impuro, por no estar encuadrado dentro de la definición. Acorde a los elementos a considerar pueden presentarse dos circunstancias, multiplicidad de deltas o no enfrentamiento. Sus definiciones entonces presentan dos variantes.

- Verticilo impuro (a): Es todo dactilograma que, siendo verticilo, posea más de dos deltas -al menos dos de ellos opuestos-, conformando verticilo trideltos, tetradeltos, pentadelto, etcétera.

- Verticilo impuro (b): Es todo dactilograma que, aun presentando solo dos deltas opuestos, los mismos no estén enfrentados, es decir cuando las directrices inferiores o sus

prolongaciones imaginarias son divergentes, por no contactarse por sus extremos, dando lugar a que pueda pasar una por sobre o por debajo de la otra.

Casos especiales: Puede darse la circunstancia de que un dactilograma -por sus características- no encuadre en la clasificación de ninguno de los cuatro tipos fundamentales, sea por la falta de un dígito por amputación, o bien porque algún pulpejo presente una cicatriz de carácter permanente provocada por una herida, que haya interesado una de las capas profundas de la piel. De ocurrir ello, cada circunstancia debe ser clasificada con la simbología correspondiente. Si se trata de una cicatriz que afecte los dibujos papilares de manera tal que no sea posible encuadrar el dactilograma, se lo debe clasificar con la letra "X" en imprenta y en mayúscula. Cuando los dígitos carezcan de una o más falanges debido a una amputación, será clasificado con la letra "O" en mayúscula.

Topografía del dactilograma

Antes de detallar la metodología necesaria para el confronto o cotejo dactiloscópico mediante el cual se determina fehacientemente identidad humana, se hace necesario distinguir los límites de un dactilograma, la superficie que éstos delimitan y las diferentes regiones en las que se los puede dividir. Como todo el sistema, su topografía está basada en la presencia o ausencia de deltas, siendo diferente las regiones conformadas según los posean o no. Por ello, tres de los cuatro tipos fundamentales, partirán de estas figuras para determinar las regiones topográficas, en tanto que el adéltico, lo hará en forma particular.

1. Limbos: Se denominan de este modo los contornos o bordes de una cosa. Provocan límites que acotan o ciñen algo, delimitándolo o demarcándolo. Los mismos permiten precisar los comienzos y las terminaciones de un dactilograma, y acorde a sus ubicaciones se los denomina: limbo superior, limbo inferior, limbo izquierdo y limbo derecho.

2. Campo del dactilograma: Se nombra de esta manera todo el diseño conformado por líneas y espacios que se encuentre comprendido entre los limbos. Es el espacio interior o esfera de acción en el que mejor se puede demostrar la índole, la naturaleza o las cualidades de algo.

3. Topografía de los arcos: El tipo fundamental arco, por ser adéltico requiere el aislamiento de la zona central, donde las líneas y los espacios conforman alguna de las disposiciones descriptas para este tipo fundamental. Localizada la misma, se la debe confinar dentro de un círculo que abarque la totalidad del dibujo característico, quedando conformada

en su interior la región central, la cual no necesariamente debe situarse en el centro del dactilograma. Limitando a ésta por arriba, abajo, a la derecha y a la izquierda, quedarán formadas la región superior, la región inferior, la región derecha y la región izquierda.

4. Topografía de las presillas: En aquellos que poseen deltas se distinguen tres regiones, zonas o grupos perfectamente definidos, conformados por la ubicación y distribución de las líneas y espacios que quedan delimitados por ellos, recibiendo las siguientes denominaciones: región o zona basilar, región o zona marginal y región o zona nuclear. Sus límites y alcances dependen del tipo fundamental. De este modo, en las presillas -sean internas o externas-, su topografía y sus regiones estarán conformadas de la siguiente manera:

- Región basilar: Se encuentra conformada por las líneas y espacios que se disponen de modo más o menos paralelo, transversal o ligeramente oblicuo, y que en forma continua o empalmada, se dirigen desde un borde lateral o limbo al otro y se ubican desde la directriz descendente del delta y/o su prolongación imaginaria hasta el limbo opuesto; de la cola y su prolongación imaginaria hasta el limbo; hasta el pliegue de flexión ubicado entre la tercera y segunda falange de los dígitos.

- Región marginal: Constituidas mayoritariamente por líneas y espacios largos y continuos que, describiendo curvas amplias, se ubican por encima de la directriz ascendente o superior del delta y su prolongación imaginaria hasta el limbo opuesto y de la cola y su prolongación. Las mismas conforman el margen del dactilograma y de allí su denominación.

- Región nuclear: Conformada por líneas y espacios ubicados en la región central, que se disponen de formas muy variadas en cuanto a sus direcciones, extensiones y dibujos, limitados por las directrices ascendentes y descendentes y sus prolongaciones. Constituye una región muy importante y rica para la identificación dactiloscópica, por la cantidad de detalles o eminencias que se visualizan en ella.

5. Topografía de los verticilos: En el tipo fundamental verticilo pueden presentarse diferentes circunstancias, según sean éstos puros o impuros. Si el verticilo es puro, las directrices descendentes de los deltas opuestos y enfrentados -o sus prolongaciones-, al contactarse y converger por sus extremos, delimitan, junto con sus colas o sus prolongaciones, la región basilar. La prolongación de las trayectorias de las directrices ascendentes o superiores de los deltas hasta contactarse y las colas o sus prolongaciones,

delimitarán la región marginal. Todas las líneas y los espacios comprendidos entre las directrices superiores e inferiores y/o sus prolongaciones, conforman la región nuclear.

En los verticilos impuros, donde los deltas se encuentran opuestos, pero no enfrentados, la directriz divergente inferior que se prolongue por debajo de la otra, cumplirá la función de limitante de regiones. Esto puede ocasionar dos circunstancias diferentes: que la directriz izquierda o su prolongación sea la que pase o se proyecte por debajo de la otra, o bien que sea la derecha la que lo haga. Por lo tanto, será una u otra la que, alcanzando el limbo opuesto y juntamente con su cola y su prolongación, delimite la región basilar, de las otras. La región marginal estará delimitada por las directrices ascendentes o superiores y sus prolongaciones, y la región nuclear, quedará delimitada por ambas directrices y sus prolongaciones.

Identidad papiloscópica

Los hombres presentan en el tejido epidérmico de los pulpejos de los dígitos, de las caras palmar y plantar, el sello natural antropológico de su única, invariable y perenne identidad física, que le permite diferenciarse de todos los demás de su misma especie.

Esas características congénitas de los papilogramas naturales, son transmitidas a través del calco a los rastros y a las impresiones dactiloscópicas, palmetoscópicas y pelmatoscópicas con exactitud de correspondencia, al igual que un sello se corresponde con su estampe o como la imagen reflejada en el espejo de una persona, a ésta.

- Identidad papiloscópica, como conjunto de particularidades o pequeños detalles únicos de origen congénito, que presentan las crestas papilares y los surcos interpapilares del tejido epidérmico de los pulpejos de los dígitos, de la cara palmar y de la plantar de las personas, que las hacen ser y permanecer iguales a sí mismas y distintas a todas las demás de su misma especie.

Por su parte, dentro del sistema dactiloscópico argentino, se define conceptualmente:

- Identidad dactiloscópica, como el conjunto de particularidades o pequeños detalles únicos de origen congénito, que presentan las crestas papilares y los surcos interpapilares en el tejido epidérmico de los pulpejos de la tercera falange de los dígitos de las manos, que las hacen ser y permanecer iguales a sí mismas y distintas a todas las demás de su misma especie.

Cotejo o Confronte papiloscópico

El procedimiento para establecer identidad papiloscópica se denomina cotejo o confronte papiloscópico, y consiste en la observación analítica comparativa de dos o más

calcos papiloscópicos entre sí -sean estos rastros o impresiones-, en un procedimiento que abarca desde su aspecto morfológico general, hasta uno profundizado con el auxilio de instrumental óptico adecuado y fuentes lumínicas acondicionadas desde distintos ángulos de incidencia, que permiten la determinación de pequeños detalles de forma, extensión, ubicación, posición y dirección perfectamente delimitados, que fueron sistematizados por el autor

Puntos característicos

El cotejo o confronte papiloscópico está basado en la búsqueda, determinación y correspondencia de un número predeterminado de estas conformaciones que denominamos puntos característicos.

- Son las caprichosas disposiciones que adquieren las crestas papilares en sus evoluciones y que, en las líneas digitales, palmares y plantares conforman particularidades o detalles morfológicos durante su recorrido, adoptando diseños y dibujos de extensión y dirección variadas, pero definidos y definibles, que fueron clasificados y prefijados por el autor del sistema, para ser usados como elementos de valía comparativa en la determinación de identidad papiloscópica.

La diversidad de diseños o dibujos formados, sirven como elementos de comparación y referencia en las operaciones de identificación humana. Encontrados los mismos, de cumplir con ciertos requisitos, permiten establecer en forma indubitable la identidad física de una persona. Ellos deben concordar exactamente con los postulados de sus definiciones. De no hacerlo, no deben ser considerados puntos característicos, sino simplemente conformaciones papiloscópica.

- Punto: Es la mínima expresión de una línea, se corresponde con la impresión de un poro y debe encontrarse aislado, es decir, no puede ser la continuación de una línea interrumpida.

- Islote: Es una porción de línea mayor que el punto; su tamaño lo constituye la impresión de dos a cinco poros o puntos y debe cumplir también, con la condición de encontrarse aislado

- Cortada: Es toda línea aislada o suelta que, sin solución de continuidad, empieza y termina dentro del papilograma. Debe cumplir igual requisito que para el punto y el islote, es decir no debe tratarse de una línea interrumpida.

- Encierro: Es una línea que, en cualquier momento de su recorrido, se abre para volver a cerrarse, conformando un espacio interno que puede presentarse intervenido o limpio. Es decir que en su interior puede o no, haber alguna línea.

- Horquilla: Es una línea que, en cualquier momento de su recorrido, vuelve en la misma dirección, conformando una curva. Puede presentar apéndice o cola en su punto de mayor curvatura.

- Bifurcación: Es una línea a la cual se le adhiere otra, conformando ángulo en sus uniones.

- Empalme: Son dos líneas contiguas y paralelas, a las que se le une una tercera. Sin perjuicio de esta definición genérica, en congresos papiloscópicos se ha establecido que cuando dos horquillas se hallan unidas por una tercera o cuando una horquilla se une con una bifurcación, el conjunto también debe ser tomado como empalme.

- Extremo o terminación de línea: es la línea que, comenzando en el interior del dactilograma, se pierde en cualquiera de sus limbos. Debe cumplir igual requisito que el punto, el islote y la cortada, es decir, no debe tratarse de una línea interrumpida.

Normas para el confronte papiloscópico

Para establecer este tipo de identidad, debe cumplimentarse el cotejo o confronte entre los papilogramas dubitados y los indubitados. Para su determinación categórica, se deberán cumplir las normas que comprenden cuatro pasos bien diferenciados e interdependientes uno de otro; dos de carácter extrínseco y dos de carácter intrínseco, todos los cuales deben ser verificados sistemáticamente en el orden predeterminado, ya que de no superarse alguno de ellos, no corresponde continuar con los siguientes. Dentro de los exámenes extrínsecos se verifican los comentados a continuación.

1. Idoneidad: Los papilogramas a comparar deben cumplir con esta condición primaria. De poseerla, se podrá continuar con los siguientes pasos metodológicos, de no hacerlo, no resultará posible continuar los estudios ni establecer identidad, porque los elementos a cotejar no reúnen los requisitos necesarios. Este principio involucra dos condiciones, a saber: nitidez e integridad. Ambas están directamente relacionadas en la calidad y el estado de los papilogramas, y se requiere el cumplimiento de las dos. Se entiende por ellas lo siguiente:

✓ Nitidez: Se refiere a la calidad de las impresiones. Los calcos deben resultar “legibles”, permitiendo constatar debidamente los detalles característicos, de manera tal que sea posible visualizar perfectamente contrastadas las líneas de los espacios.

✓ Integridad: Los papilogramas a comparar no necesariamente deben encontrarse completos, ya que, aun tratándose de parciales, estos deben poseer “campo suficiente” para obtener la apreciación integral de congruencias morfológicas necesarias (tipo fundamental, región y puntos característicos) para la realización de los estudios.

De reunir estas dos condiciones, se debe continuar con el confronto. De no hacerlo pueden ocurrir distintas circunstancias según se trate del material indubitado o del dubitado. Si la falta de idoneidad la presenta el material indubitado, se deben requerir nuevos elementos que pueden obtenerse de otros documentos o a través de la toma de nuevas impresiones dactilares de la persona debidamente identificada. De no reunirla el material dubitado, la cuestión es más compleja, ya que ese material es único, irremplazable.

2. Similitud: Esta norma refiere que los papilogramas a comparar, deben permanecer a una misma área papilar (digital, palmar o plantar), a un mismo tipo patrón o fundamental y además guardar parecido o semejanza morfológica en las estructuras del diseño, formado por las particularidades de sus líneas y espacios. La identidad es la condición de ser igual a sí mismo y distinto a los demás. Esta norma está enfocada especialmente al primero de los conceptos, el de ser igual a sí mismo. Superados estos dos pasos -idoneidad y similitud-, se deben buscar los puntos característicos. La norma, en su tercer paso, fija cuántos puntos característicos son necesarios para establecer de manera categórica identidad. Este número es diferente según el área papilar involucrada (dactilar, palmar o plantar), por lo que serán determinados para cada caso en particular.

3. Cantidad suficiente de puntos característicos: La cantidad de puntos que requiere el sistema dactiloscópico para la identidad categórica depende del tipo de ficha a cotejar.

En una ficha dactilar (con impresión de los diez dígitos) entre nueve y doce puntos.

En un mono dactilar (impresión de un solo dígito) entre doce (12) y quince (15) puntos característicos.

En el sistema palmetoscópico la cantidad requerida es entre doce (12) y quince (15) puntos característicos, al igual que para el sistema palmetoscópico, por ser en ambos mayores el campo papilar a comparar.

En nuestro país, la Policía Federal argentina, si bien no posee una norma determinada, ratifica que 12 puntos característicos dan absoluta certidumbre de identidad

4. Calidad de los puntos característicos: La totalidad de los puntos característicos determinados deben ser concurrentes, es decir que deben reunir los siguientes requisitos de calidad; exacta coincidencia de ubicación; exacta coincidencia de situación, y exacta coincidencia de dirección.

- Exacta coincidencia de ubicación: se refiere al lugar preciso en que se halla el punto característico dentro del papilograma. Si se trata de dactilogramas y dentro de ellos arcos, en cuál de las zonas se encuentra (central, superior, inferior, derecha o izquierda); si fueran presillas o verticilos en qué región (basilar, marginal o nuclear) y en algunos casos excepcionales, también puede ser tomada para confronte la segunda falange. Si el confronte es entre palametogramas, en la región superior, hipotenar o tenar; y si es entre pelmatograma, se debe tener en cuenta la región superior, y de ser necesario, la segunda región o del arco del pie.

- Exacta coincidencia de situación: Los puntos característicos deben estar situados a igual distancia entre sí, uno de otros. La misma se establece mediante el trazado de una recta imaginaria, a través de la cual debe realizarse el conteo de todas las líneas atravesadas por ella durante su recorrido. Por utilizarse para el contaje la línea de Galton impura, se debe incluir las de salida y llegada. Esa cantidad de líneas conforman la "situación" de los puntos entre sí. Situación es entonces, la distancia mensurada en cantidad de líneas existentes entre cada punto.

- Exacta coincidencia de dirección: La dirección está dada por la orientación que posean los puntos característicos o algunas de sus ramas.

Estos requisitos determinan que los puntos característicos sean concurrentes. A partir de esta determinación se puede arribar a una conclusión categórica, fehaciente e indubitable de identidad papiloscópico, estableciéndose de este modo la identidad física de las personas.

Nefrología

La Nefrología es una especialidad médica, que tiene por objeto el estudio morfológico y funcional del riñón en condiciones normales y patológicas. Sus contenidos, en síntesis, son:

- Prevención, diagnóstico y tratamiento de las enfermedades del riñón, de las vías urinarias y equilibrio hidroelectrolítico y ácido-base, así como de sus consecuencias.

- Estudio de aquellos procesos relacionados con o consecuencia de un mal funcionamiento renal (hipertensión arterial, daño vascular entre otros).
- Conocimiento, habilidades y aplicación práctica y desarrollo de una serie de técnicas de exploración, diagnóstico y tratamiento: pruebas funcionales, morfológicas o de imagen, técnicas de biopsia renal y las relacionadas con los accesos vasculares.
- Procedimientos terapéuticos sustitutos de la función renal: hemodiálisis, diálisis peritoneal y trasplante renal, así como otras técnicas de depuración extracorpórea.

Sistema Urinario

Estructura y función del riñón

El desarrollo del riñón de los mamíferos ocurre en tres factores sucesivas que recapitulan su historia evolutiva, originándose tres órganos excretores embrionarios que se desarrollan en orden secuencial tanto temporal como espacial desde la región craneal a la caudal del embrión: el pronefros, el mesonefros y el metanefros o riñón definido.

El primer órgano en formarse, el pronefros, se inicia por señales desde los somitas y el ectodermo hacia el mesodermo intermedio, que provocan una transición de estas células hacia células epidérmicas, las cuales formaran dos conductos pronefríticos o conductos de Wolff. En seres humanos consta de una decena de túbulos simples en la región cervical conectados al conducto de Wolff, que degeneran en la cuarta semana de gestación (días 24-25)

El mesonefros, aparece en los segmentos torácicos y lumbares, a medida que el pronefros degenera. Contiene unidades excretoras que constan de glomérulo, túbulo distal y conducto colector, que drenan independientemente en el conducto de Wolff. En seres humanos, los 36-40 túbulos mesonéfricos empiezan a aparecer en embriones de 25 días y en una secuencia craneocaudal, de manera que los túbulos más craneales se degradan a medida que se forman los más caudales, por lo que el mesonefros definitivo contiene unos 26 pares de unidades nefríticas restringidas a los tres primeros segmentos lumbares. Su periodo funcional es breve (semanas seis y diez de gestación), durante el cual producen una orina muy diluida. Algunos de los túbulos persisten en los varones para dar los conductos eferentes del sistema genital, mientras que en las mujeres degeneran en el tercer mes de desarrollo.

El metanefros representa el estadio final de desarrollo y forma el riñón definitivo. Deriva de dos tejidos clave: la yema ureteral -que aparece en el día 28 de gestación en seres humanos, en la región más caudal del conducto de Wolff ya fusionado con la cloaca- y una

región del mesodermo intermedio restringida espacialmente denominada mesénquima metanéfrico o blastema metanéfrico.

Desarrollo de la barrera de filtración

Una de las funciones principales del riñón es la filtración del plasma sanguíneo para producir orina. Esta función tiene lugar en el glomérulo, que cuenta de una red de capilares sanguíneos revestidos por células endoteliales fenestradas, una región central formada por células mesangiales, las células epiteliales viscerales o podocitos -con una membrana basal asociada- que rodean a los capilares sanguíneos, y una capa parietal o externa de células epiteliales que forman la capsula de Bowman. La sangre se filtra al atravesar la barrera de filtración glomerular que funciona como un filtro selectivo en razón del tamaño y de la carga electrostática de las moléculas circulantes. Así, las moléculas de alto peso molecular y las células sanguíneas quedan retenidas, permitiéndose el paso de moléculas pequeñas como el agua, azúcares y electrolítico al interior de la nefrona. La barrera de filtración se compone de tres elementos: el epitelio fenestrado de los capilares sanguíneos, la membrana basal glomerular y el diafragma de filtración de los podocitos, siendo esencial la preservación de esta estructura durante el desarrollo y a lo largo de toda la vida del individuo. Así, anomalías genéticas o adquiridas en cualquiera de los tres componentes de la barrera de filtración glomerular derivan en proteinuria y enfermedades renales.

Anatomía del Riñón

Los riñones humanos son dos vísceras de color pardo-rojizo y contornos lisos, que se localizan en la parte posterior del peritoneo, junto a la columna vertebral, y están envueltos en abundante tejido fibroadiposo. Tienen forma de alubia, y en el centro de su borde medial cóncavo presentan una profunda depresión denominada hilio.

El hilio renal está limitado por dos labios, uno anterior y otro posterior, y se continúa con una cavidad denominada seno renal, que se extiende hacia el interior. Por esta zona discurren los grandes vasos y los nervios renales, así como el extremo terminal superior del uréter, que tiene forma de embudo y que se denomina pelvis renal. El resto del seno renal está relleno por tejido fibroadiposo. En una visión anterior de los riñones, la vena renal está en el primer plano; tras ella aparece la arteria renal, localizándose la pelvis renal por detrás de los grandes vasos.

Las paredes del seno renal están tapizadas por tejido conjuntivo de la cápsula renal y presentan numerosas protrusiones denominadas papilas renales. La pelvis del uréter se divide

en dos o tres grandes ramas que se conocen como cálices mayores y, a su vez, cada uno de estos se bifurca en varias ramas más cortas o cálices menores.

La grasa y el tejido conjuntivo fibroso perirrenales se condensan para formar una envoltura denominada fascia renal, que, además, otorga al riñón puntos de anclaje con las estructuras cercanas. No obstante, son las vísceras vecinas las que influyen decisivamente para que el riñón se mantenga en la posición correcta.

Cada riñón está tapizado íntimamente por una delgada cápsula conjuntiva rica en fibras colágenas, entre las que aparecen algunas células musculares lisas. Salvo en algunas situaciones patológicas, esta cubierta conjuntiva es fácilmente separable del parénquima renal.

Malformaciones del parénquima renal

Agenesia renal

Se define como la ausencia de riñón y uréter. Es consecuencia de una alteración grave y precoz en el desarrollo metanéfrico. Puede tener un carácter familiar y suele ser unilateral. Entre los factores implicados en su patología se incluyen mutaciones en genes como RET o GDNF. En general, la forma unilateral es asintomática y su expresividad clínica depende de la asociación a otras anomalías urológicas o extra renales. El riñón contralateral debe desarrollar hipertrofia compensadora; si ésta no se observa, ello puede indicar displasia.

Desarrollo compartido y coordinación de sistemas durante la embriogénesis

Lo más típico que ocurre durante la tercera semana de gestación es la gastrulación, proceso que produce en el embrión las tres capas germinativas denominadas ectodermo (sistema nervioso y piel), mesodermo (músculo, esqueleto, riñones y aparato reproductor), endodermo (glándulas endocrinas, pulmones, sistemas digestivos e hígado). Una vez invaginadas las células, algunas de ellas desplazan el hipoblasto y crean el endodermo embrionario, otras se sitúan en el epiblasto y el recién creado endodermo para formar el mesodermo. Entonces las células que quedaron en el epiblasto constituyen el ectodermo. De este modo el epiblasto mediante el proceso de gastrulación da origen a todas las capas germinales, las células en ellas generan todos los tejidos y órganos del embrión.

Hipótesis de investigación

Las hipótesis que se plantearon a raíz de esta investigación fueron:

- 1) Primera hipótesis: va a haber cambios en la nitidez de las huellas digitales de las personas que tienen mal funcionamiento renal en comparación con las que tienen un funcionamiento normal. Este cambio va a ser igual en las personas que tienen mal funcionamiento de origen congénito que de origen adquirido.
- 2) Segunda hipótesis: va a haber cambios en la nitidez de las huellas digitales de las personas que tienen mal funcionamiento de origen congénito y de origen adquirido.
- 3) Tercera hipótesis: El mal funcionamiento renal no va a influir en la nitidez de las huellas digitales

Metodología de investigación

Para llevar a cabo el presente trabajo se realizó una búsqueda enfocada a identificar dos personas de cada patología las cuales son: con un mal funcionamiento del sistema urinario, que en su transcurso de vida le hayan extraído un riñón y por ultimo con un sistema urinario en condiciones normales.

Una vez que se han encontrados dichas personas, se planifico por etapas la toma de las huellas dactilares. En base a esa planificación se procedió a la recolección de sus huellas dactilares en sus respectivos domicilios.

La primera etapa se realizó en la primera semana de septiembre, se les han tomado las huellas dactilares a las dos personas con anomalías congénitas.

La segunda etapa se realizó en la segunda semana de septiembre, donde se tomaron las huellas dactilares de las dos personas con anomalías adquiridas

Y por último la tercera etapa se llevó a cabo en la tercera semana de septiembre, donde se tomaron las huellas de las dos personas que tienen su sistema renal con un funcionamiento normal.

Los insumos utilizados para la toma de huellas dactilares fueron: almohadilla para entintar los dígitos de las manos; la ficha decadactilar que se han utilizado tres por personas y se contó con una cámara para registrar dicho momento y luego se utilizó para el momento del análisis

Cuando se obtuvieron las huellas dactilares, se realizó un exhaustivo análisis en el domicilio de la autora de este trabajo, donde se contó con lupa cuenta hilo y un microscopio trino cular.

Análisis de datos

A continuación, se procederá con el análisis y comparación de las huellas dactilares de seis personas. Dos de ellas presentan un mal funcionamiento renal provocado por una anomalía congénita, las cuales será nombradas como Individuo Uno (1). Otras dos con un mal funcionamiento renal desencadenado por una anomalía adquirida, serán denominadas como Individuo Dos (2). Finalmente, dos personas que poseen un normal funcionamiento renal, serán identificadas como Individuo Tres (3).











Si bien se registraron las huellas dactilares de los diez dígitos de cada participante, el análisis se centrará en el dígito pulgar, dado que la elección de este dígito es representativa y no afecta la validez comparativa de los resultados, ya que cualquier otro dígito podría haber sido seleccionado para el análisis.


Análisis N°1

- Persona con un mal funcionamiento renal que deriva de una anomalía congénita

Se procedió a tomar las huellas dactilares de cada individuo, utilizando una ficha decadactilar una almohadilla para toma de huellas.

Individuo 1 – A

FICHA DECADACTILAR	D					
		PULGARES	INDICES	MEDIOS	ANULARES	MEÑIQUES
	I					



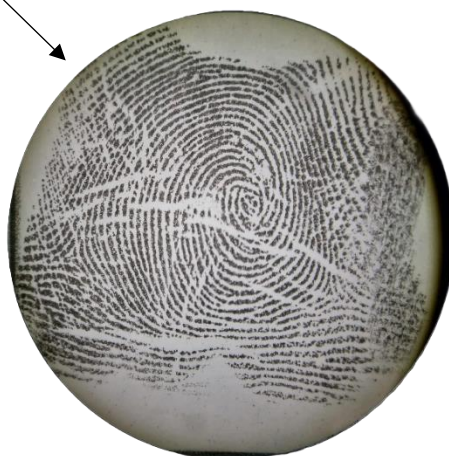
PULGAR IZQUIERDO

Observación: Las crestas papilares presentan una trayectoria irregular a lo largo de toda la huella, lo que afecta la nitidez y precisión de su impresión.

Esta falta de claridad puede generar confusiones en la subdivisión del con frente papiloscópico, llegando a malinterpretarse uno de los puntos característicos denominado "Punto".

Individuo 1 - B

FICHA DECADACTILAR	SERIE					
	SECCION					
		PULGARES	INDICES	MEDIOS	ANULARES	MEÑIQUES



PULGAR IZQUIERDO

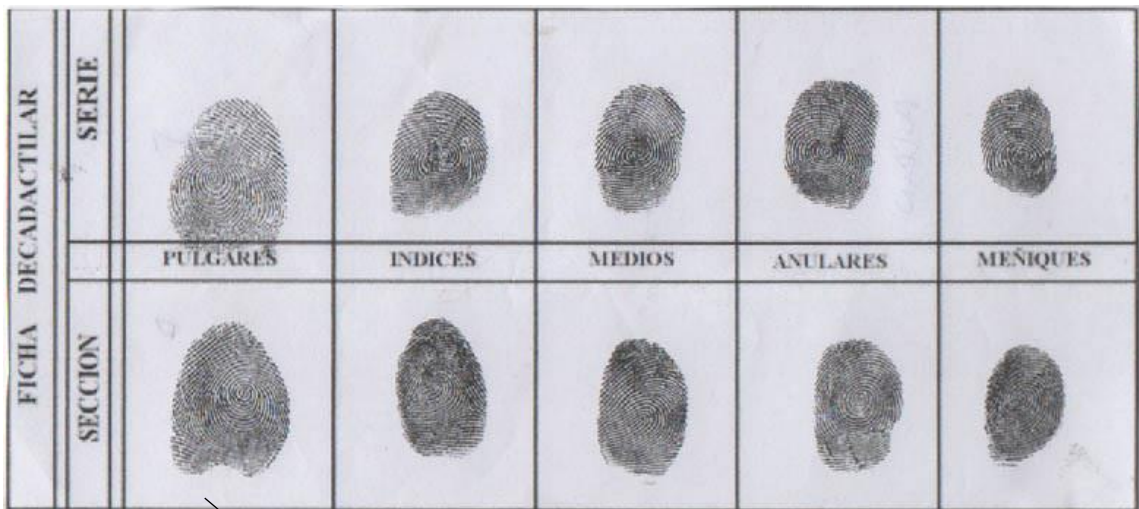
Observación: En este individuo se presentan las mismas características observadas previamente en el individuo 1-A, incluyendo la irregularidad en la trayectoria de las crestas papilares, lo que afecta la nitidez de la huella y puede generar confusión en la subdivisión del con frente papiloscópico.

Análisis N°2

- Persona con un mal funcionamiento renal que deriva de una anomalía adquirida.

Se procedió a tomar las huellas dactilares de cada individuo, utilizando una ficha decadactilar una almohadilla para toma de huellas.











Individuo 2 – A

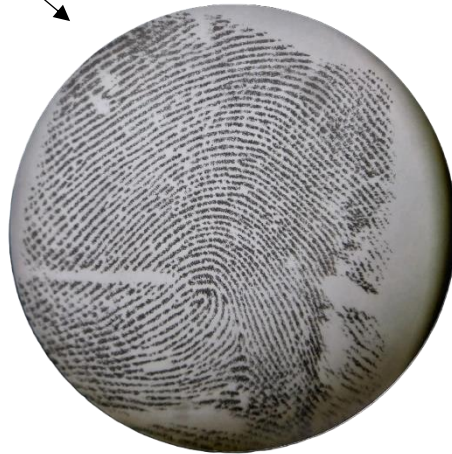


PULGAR IZQUIERDO

Observación: Las trayectorias de las crestas papilares siguen un recorrido normal, sin evidencia de irregularidades. En este caso, la nitidez de la huella dactilar no se ve afectada.

Individuo 2 – B

FICHA DECADACTILAR	SERIE					
	SECCION					
		PULGARES	INDICES	MEDIOS	ANULARES	MENIQUES



PULGAR IZQUIERDO

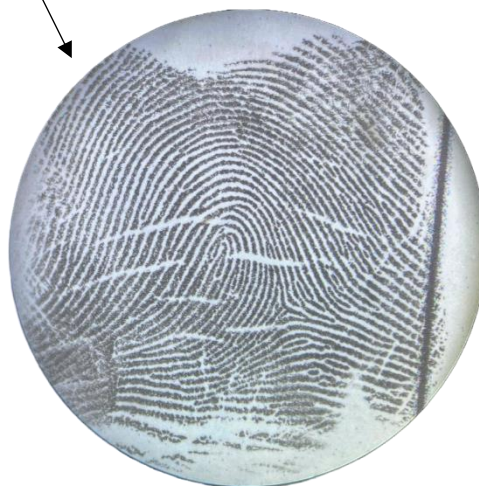

Observación: Las características observadas en este individuo coinciden con las descritas en el individuo 2-A, donde las trayectorias de las crestas papilares se mantienen regulares y la nitidez de la huella no presenta alteraciones.

Análisis N°3

- Persona con un normal funcionamiento en su sistema renal.

Se procedió a tomar las huellas dactilares de cada individuo, utilizando una ficha decadactilar una almohadilla para toma de huellas.











Individuo 3 – A




PULGAR IZQUIERDO

Observación: Las trayectorias de las crestas papilares se presentan sin irregularidades, con una clara definición y precisión en su estructura. Esta nitidez favorece una clasificación y subclasificación eficiente dentro del análisis papiloscópico.

Individuo 3 – B

FICHA DECADACTILAR	SERIE					
	SECCION					
		PULGARES	INDICES	MEDIOS	ANULARES	MEÑIQUES



PULGAR IZQUIERDO

Observación: En este individuo se observan las mismas características dactilares que en el Individuo 3 - A, con trayectorias de crestas papilares definidas y sin irregularidades, lo que facilita una correcta clasificación y subclasificación.

Comparación

Se realizó una comparación específica de las huellas dactilares de los pulgares de los individuos seleccionados: 1-A (anomalía congénita), 2-B (anomalía adquirida), y 3-A (funcionamiento renal normal). Cabe destacar que, dentro de los grupos patológicos, se puede tomar indistintamente el individuo A o B, dado que presentan las mismas observaciones vistas en el análisis previo.

El objetivo principal de esta comparativa fue determinar las diferencias y similitudes en la trayectoria, definición y precisión de las crestas papilares entre los distintos tipos de anomalías dactilares ya sean procedentes de pacientes con falla renal desde su gestación, con falla renal adquirida en su transcurso de vida o con un normal funcionamiento en su sistema renal.



PULGAR IZQUIERDO
INDIVIDUO 1-A



PULGAR IZQUIERDO
INDIVIDUO 2-A



PULGAR IZQUIERDO
INDIVIDUO 3-A

En este análisis se observó que tanto el individuo 3-A como el individuo 2-A poseen trayectorias papilares bien definidas y con una precisión adecuada, proporcionando de esta forma una adecuada nitidez de sus impresiones, a pesar de que el individuo 2-A, a diferencia del individuo 3-A, presente un mal funcionamiento renal de origen adquirido.

En contraste, el individuo 1-A, quien presenta una insuficiencia renal de origen congénito, mostró irregularidades significativas en las trayectorias de sus crestas papilares. Estas irregularidades generan una menor nitidez en sus impresiones dactilares, reduciendo su claridad en comparación con los otros dos individuos.

Discusión de resultados

Los resultados obtenidos en el análisis 1 realizado sobre personas con insuficiencia renal derivada de anomalías congénitas, mostraron una poca nitidez en sus huellas dactilares, debido a que presentan en sus crestas papilares una trayectoria irregular.

En individuos con agenesia renal, es decir, aquellos que nacen con un solo riñón, esta falta de nitidez en las huellas se puede explicar por mecanismos relacionados con el desarrollo embrionario. La ausencia de un riñón puede provocar alteraciones sistémicas que afectan la salud de la piel y, en consecuencia, la nitidez de las huellas dactilares. Este hallazgo concuerda parcialmente con lo expuesto en el marco teórico, donde se menciona que las huellas dactilares se forman a partir del ectodermo, resultado de la interacción entre la epidermis y la dermis. Paralelamente, los riñones se desarrollan a partir del mesodermo, y la piel a partir del ectodermo por lo que ambos sistemas (piel y riñones) se forman simultáneamente en el embrión durante las primeras etapas de gestación. Por lo tanto, las alteraciones en los procesos que afectan el desarrollo del mesodermo (precursor de los riñones) pueden influir directamente en el desarrollo de la piel y, en particular, de las huellas dactilares.

En el Análisis 2, en el que se evaluó a una persona con insuficiencia renal causada por una anomalía adquirida, y en el Análisis 3, correspondiente a una persona con función renal normal, ambos resultados mostraron que las crestas papilares no presentaban irregularidades morfológicas. La nitidez y definición de las impresiones dactilares en ambos casos permanecieron intactas, lo cual es consistente con el hecho de que estos individuos no presentan anomalías en su desarrollo embrionario intrauterino.

Teniendo en cuenta la comparación de los individuos analizados se demuestra que las alteraciones en las huellas dactilares están más asociadas a factores congénitos que a los adquiridos o al funcionamiento renal normal.

Conclusiones

El presente estudio fue diseñado con el propósito de investigar si las patologías renales, tanto congénitas como adquiridas, inciden en la nitidez de las huellas dactilares, en comparación con individuos con funcionamiento renal normal. A tal efecto, se realizó la toma y análisis comparativo de las huellas papilares de seis sujetos: dos con mal funcionamiento renal de origen congénito, dos con falla renal de origen adquirido y dos con un normal funcionamiento renal.

En los resultados del primer análisis, se observó que los individuos con agenesia renal presentaron una notable disminución en la nitidez de sus huellas dactilares, lo que sugiere que dicha malformación congénita afecta la nitidez e impresión de las huellas papilares.

En contraste, el análisis del segundo grupo, conformado por individuos con un mal funcionamiento renal adquirido, no reveló alteraciones significativas en la nitidez de sus huellas papilares, similar a lo observado en el tercer grupo, compuesto por personas con funcionamiento renal normal. Esto sugiere que el buen desarrollo embrionario del sistema urinario en estos últimos no compromete el ambiente intrauterino, permitiendo un adecuado desarrollo de las huellas dactilares.

Como se detalla en el marco teórico, la formación de las huellas papilares ocurre entre las semanas 10 y 16 de gestación, periodo en el que se desarrollan tanto el sistema urinario como la epidermis y la dermis. Cualquier alteración en el desarrollo del sistema renal durante este periodo puede repercutir en la nitidez de las huellas papilares, dado que ambos sistemas están intrínsecamente relacionados en su desarrollo embrionario.

De esta forma se demostró que la agenesia renal, al ser una malformación congénita, interfiere en el proceso de formación de las huellas dactilares. Los riñones desempeñan un papel fundamental en la regulación del equilibrio de líquidos y electrolitos en el ambiente intrauterino, lo que impacta directamente en el desarrollo normal de la piel y, por ende, en las huellas papilares. La ausencia o malformación de un riñón altera este equilibrio, afectando la formación dérmica y la claridad de las huellas dactilares.

De esta manera, se refuta la hipótesis que planteaba que cualquier tipo de mal funcionamiento renal afectaría la nitidez de las huellas dactilares. Los datos obtenidos indican que el mal funcionamiento renal congénito provoca una disminución en la nitidez de las huellas, mientras que las fallas renales adquiridas no presentan este efecto, equiparándose en nitidez a las huellas de personas con función renal normal.

Este estudio proporciona evidencia preliminar sobre la influencia de la agenesia renal en la nitidez de las huellas dactilares, subrayando la importancia del desarrollo embrionario conjunto del sistema renal y las huellas papilares. Si bien los resultados aportan información relevante para la criminalística, se reconoce la limitación de contar con una muestra reducida. Por tanto, se sugiere que investigaciones futuras amplíen las variables y la muestra para profundizar en el entendimiento de esta relación y su aplicación en la criminalística.

Como así también, quedando abierta a nuevas experimentaciones permitiendo de esta manera ampliar las variables que permitan tener un mayor conocimiento e información sobre este tema.

Bibliografía

Libros

- Alegretti, J. C., & Brandimarti de Pini, N. (2007). *Tratado de papiloscopía*. Buenos Aires: La Rocca.
- Rodriguez Arias, M. (2019). *Hernando Nefrología Clínica, 4° edición*. Medica panamericana .
- T.W, S. (2016). *Embriología médica. 13ª edición*. Wolters Kluwer.

Artículos de revista

- Bernardita Donoso Bernales, E. O. (2012). Anomalías congénitas. MEDWAVE
- Carbonell, D. P. (2022). Deformidades congénitas y adquiridas de las extremidades inferiores. TOPDOCTORS.